Lane Medical Lib
1934

Aus dem Veterinärhygienischen und Tierseuchen-Institut
der Landes-Universität Giessen.
Direktor: Professor Dr. W. Zwick.

Über histologische Veränderungen in der Retina und Chorioidea bei Bornascher Krankheit und über die Beziehungen dieser Krankheit zur Mondblindheit der Pferde.

INAUGURAL-DISSERTATION

zur Erlangung der Doktorwürde

der

Veterinär-Medizinischen Fakultät

der Ludwigs-Universität zu Giessen.

Vorgelegt von

Josef Stofer

approb. Tierarzt aus Bühlingen (Württ.)

1934

Aus dem Veterinärhygienischen und Tierseuchen-Institut
der Landes-Universität Giessen.
Direktor: Professor Dr. W. Zwick.

Über histologische Veränderungen in der Retina und Chorioidea bei Bornascher Krankheit und über die Beziehungen dieser Krankheit zur Mondblindheit der Pferde.

INAUGURAL-DISSERTATION

zur Erlangung der Doktorwürde

der

Veterinär-Medizinischen Fakultät

der Ludwigs-Universität zu Giessen.

Vorgelegt von

Josef Stofer

approb. Tierarzt aus Bühlingen (Württ.)

1934

Gedruckt mit Genehmigung der Veterinär-medizinischen Fakultät
der Universität zu Giessen.
Referent: Professor Dr. W. Zwick.
Gießen, den 30. Juli 1934.

Inhaltsangabe.

A. Einleitung.

B. Zur Frage des Vorkommens von Veränderungen im Auge bei Bornascher Krankheit.

1. Literatur.

I. Die histologischen Veränderungen im Gehirn und Rückenmark . . . . . Seite 6

II. Die Ausbreitung des Virus und der spezifisch-histologischen Veränderungen im Tierkörper . . „ 7

III. Die durch das Virus hervorgerufenen Veränderungen im Auge . . . . . „ 9

2. Eigene Untersuchungen. „ 11

a) Untersuchungen an Augen von Pferden, die mit Bornascher Krankheit behaftet waren . . „ 13

b) Untersuchungen an Augen von Pferden, bei denen Bornasche Krankheit nicht vorlag . . „ 15

c) Vergleichende Untersuchungen an Augen eines gesunden Schlachtpferdes und von Pferden, die an anderen Krankheiten verendet waren . . „ 16

d) Untersuchungen an Augen von Schafen . . „ 17

e) Untersuchungen an Augen von Kaninchen . „ 19

IV. Vergleich der histologischen Befunde bei den drei Tierarten . . . . . „ 20

V. Stellungnahme zu der Auffassung Gmelins hinsichtlich einer Wesensgleichheit von Bornascher Krankheit und Mondblindheit . . . . . „ 20

Kritische Betrachtung der Literatur über das Wesen und die Ursache der Mondblindheit . „ 22

Kritische Stellungnahme zu der Gmelinschen Auffassung . . . . . „ 23

C. Zusammenfassung . . . . . „ 26

D. Schlußsätze . . . . . „ 27

E. Literaturverzeichnis . . . . . „ 28

Digitized by the Internet Archive
in 2026

https://archive.org/details/IA40154009_0090

A. Einleitung.

Oefters findet man im Verlauf von infektiösen und nichtinfektiösen Krankheiten pathologische Veränderungen an den inneren Teilen des Auges, ohne daß ein örtlicher Zusammenhang besteht. In solchen Fällen handelt es sich fast regelmäßig um hämatogen in das Auge getragene Krankheitskeime, um deren Toxine oder um sonstige resorbierte Reizstoffe. Sie veranlassen dann hauptsächlich am Uvealtraktus mehr oder weniger sichtbare entzündliche Veränderungen. Bekannt sind derartige Erscheinungen beim Pferd im Anschluß an Brustseuche und Influenza. Von anderen Krankheitsprozessen, die in näherer Beziehung zu dem Auge stehen, sind namentlich eiterige Meningitiden zu nennen, die mit Vorliebe auf die Chorioidea übergreifen (Bayer [1902]).

Daher lag es nahe, die Frage zu prüfen, ob bei der Bornaschen Krankheit*) Veränderungen am Auge vorkommen. Dies umsomehr, als gewisse klinische Erscheinungen, Sehstörungen, Schwachsichtigkeit, ja völlige Blindheit (Zwick und Seifried [45]) im Verlauf der Krankheit auftreten können. Man konnte dafür zentrale Ausfallserscheinungen verantwortlich machen, jedoch kommen nach Nicolau und Galloway (26) bei bornakranken Kaninchen besonders an der Retina und am „Plexus ciliaris" Veränderungen vor, wie sie vom Gehirn her bekannt sind. Außer den letztgenannten Forschern fand Gmelin (12) bei „kopfkranken" Pferden in der Chorioidea Infiltrate, die er denen im Gehirn völlig gleich stellte. Er brachte sie außerdem in nahen Zusammenhang mit der Mondblindheit oder periodischen Augenentzündung des Pferdes. Dieser letzten Endes praktisch wichtige Umstand gab die Veranlassung, die einschlägigen Fragen zu prüfen und namentlich histologische Befunde an der Retina und Chorioidea bei der B.K. zu berücksichtigen.

Bevor ich jedoch darauf eingehe, möchte ich an Hand der Literatur einen kurzen Ueberblick über die wesentlichen Veränderungen im zentralen und peripherischen Nervensystem bei B.K. geben.

*) Im folgenden soll B.K. als Abkürzung für Bornasche Krankheit dienen.

B. Zur Frage des Vorkommens von Veränderungen im Auge bei Bornascher Krankheit.

1. Literatur.

I. Die histologischen Veränderungen im Gehirn und Rückenmark.

Das histologische Bild der B.K. oder infektiösen Gehirn-Rückenmarksentzündung der Pferde läßt im wesentlichen die Beteiligung zweier entwicklungsgeschichtlich verschiedener Zellarten erkennen. Am Entzündungsprozeß treten ganz auffallend die sogenannten „Zellinfiltrate" in Erscheinung, die ihrem Charakter nach vorwiegend mesodermaler Natur sind. Sie bestehen aus lymphocytären, einkernigen Elementen neben Uebergangsformen und Plasmazellen (Joest [19], Seifried [30]). Außer diesen treten große mononukleäre Zellen mit einem Zellkern, der verhältnismäßig arm an Chromatin ist, und einem wabig gebauten Zelleib auf (Polyblasten Monakows). Zusammen bilden diese Zellen oft ausgedehnte vaskuläre und perivaskuläre Infiltrate, vorwiegend an den praekapillären venösen Gefässen (Seifried [30]). Oefters strahlen die Gefäßinfiltrate in das Gewebe aus, und es bilden sich hier Inseln, die aus kleinen Gruppen und Häufchen von Zellen bestehen (Gewebsinfiltrate). Mit Rücksicht auf das deutliche Hervortreten gerade solcher Veränderungen bezeichnete Joest (19) die Erkrankung als Encephalitis et Myelitis spinalis disseminata (lymphocytaria) acuta. Besonders schwer betroffen sind die Riechkolben und Riechwindungen sowie die graue Gehirnsubstanz des Mittel- und Zwischenhirns, vorzüglich entlang der inneren Oberfläche des zentralen Höhlengraus und der äußeren Oberfläche der basalen Teile (Seifried und Spatz [31]). Die Hirnhäute werden weniger in den Entzündungsprozeß einbezogen, so daß nur in einer geringeren Anzahl der Fälle von einer Meningo-Encephalitis gesprochen werden kann (Joest). Ein auffallendes Merkmal am ganzen Entzündungsvorgang ist das fast ausschließliche Fehlen polymorphkerniger Leukozyten (Seifried).

Außer durch diese Infiltration ist die B.K. durch ektodermale „gliöse" Zellwucherungen ausgezeichnet, die öfters knötchenartige, meist nur bei besonderen Färbemethoden erkannte Gebilde darstellen.

Zum Unterschied von ähnlichen Enzephalitiden findet man bei der B.K. spezifische Kerneinschlüsse (Joest [20—21] und andere), die zusammen mit den Infiltraten und degenerativen Veränderungen an manchen Ganglienzellen die Diagnose

sichern (Seifried). Obwohl verschiedene Autoren (Spielmeyer, Nicolau und Galloway,) an der Spezifität der Einschlußkörperchen zweifeln, so ist doch ihre spezifische Bedeutung noch keineswegs widerlegt.

Die Einschlußkörperchen liegen fast ausnahmslos im Kern der Ganglienzellen; nur vereinzelt wurden sie im Zellprotoplasma gefunden (Zwick und Seifried [44]), Dobberstein [7]). Meistens haben sie eine runde oder ovale Form und sind von einem deutlichen hellen Hof umgeben; in ihrer Größe schwanken sie erheblich, von der Grenze der Sichtbarkeit bis über die Größe des Kernkörperchens. Häufiger kommen sie in der Einzahl vor, jedoch gibt es auch Zellen, in denen mehrere solcher Gebilde zugegen sind. Nach ihren Entdeckern werden sie als Joest-Degensche Einschlußkörperchen bezeichnet. Bei gut gelungener, nach Lentz modifizierter Mannscher Färbung, die auch zur Darstellung der Negrischen Körperchen bei Tollwut Verwendung findet, treten sie leuchtend rot auf dem bläulichen Untergrund des Zellkerns hervor (Joest [21]). Bisweilen lassen sie eine Innenstruktur erkennen (Seifried; Nicolau und Galloway).

Im Gegensatz zur früheren Auffassung über das Vorkommen degenerativer Veränderungen an den Ganglienzellen wurden namentlich durch die histologischen Untersuchungen mit Spezialfärbemethoden von Dobberstein (7), Zwick, Seifried, Witte (46), Nicolau und Galloway (26), oft recht erhebliche degenerative Prozesse namentlich an solchen Ganglienzellen festgestellt, die in der Nähe größerer Infiltrate gelegen waren. Sie beobachteten bläschenartige Gebilde (Vakuolen) im Protoplasma, Hyperchromatose des Kernkörperchens und der Kernwand, Pyknose und Auflösung des Zellkerns mit Strukturverwischung, so daß der Uebergang zum Protoplasma kaum mehr hervortrat. Ja einzelne Ganglienzellen konnten sogar fast ganz verschwinden; sie waren zum Teil der Neuronophagie anheimgefallen, wobei sie von gliösen und mononukleären Zellen fest umklammert und nur noch Reste von ihnen sichtbar waren. Obwohl Joest (19) schon solche Abweichungen beobachtet hat, so hat er sie doch nicht entsprechend berücksichtigt. Alle diese Veränderungen werden, wie bekannt, nach dem Eindringen des ultravisiblen, neurotropen Virus ins Gehirn hervorgerufen (Zwick, Seifried und Witte [47]).

II. Die Ausbreitung des Virus und der spezifisch-histologischen Veränderungen im Tierkörper.

Ueber das Eindringen des Virus in das Gehirn wissen wir nach den Forschungen von Joest (19), Zwick und

Mitarbeitern (47), Beck und Frohboese (4) so viel, daß es durch Vermittlung des Nervus olfactorius von der Nasenhöhle aus geschehen kann. Außer diesem Infektionsmodus, der neuerdings von Holz (17) angezweifelt wird, gibt es nach den vorliegenden experimentellen Untersuchungen noch verschiedene andere Möglichkeiten, so vor allem auch den Fütterungsweg. Für den ersteren Infektionsweg sprachen hauptsächlich die Lokalisation der entzündlichen Prozesse im Riechhirn und das Fortschreiten des Entzündungsprozesses in kaudaler Richtung. Dadurch war der Beweis erbracht, daß das Virus die Eigenschaft besitzt, sich entlang den Nervenbahnen zentripetal auszubreiten. Andererseits besteht nach den erstmals von Zwick, Seifried und Witte (48) gemachten Feststellungen auch die andere Möglichkeit der Ausbreitungsweise, nämlich die zentrifugale. Diesen Beweis erbrachten sie bei intrazerebral und subkuten geimpften Kaninchen und Pferden durch den Nachweis des Virus in der Nasenmuschel und im Nasenschleim, ferner durch die Untersuchung peripherischer Nerven. An diesen, speziell am Sehnerven, fanden Zwick und Seifried (44) entzündlich infiltrative Veränderungen. Den gleichen Befund erhob Bemmann (5) in einem seiner untersuchten Fälle. Die Veränderungen bestanden in interstitieller Infiltration und perivaskulärer bezw. vaskulärer Anhäufung mononukleärer Zellen. Außer am Sehnerven kommen beim Pferd solche entzündlichen Infiltrate noch in anderen Nerven vor, wie im N. facialis, glossopharyngeus, hypoglossus, besonders dann, wenn Lähmungserscheinungen im Versorgungsgebiet der betreffenden Nerven während des Lebens aufgetreten waren (Bemmann [5]).

Noch viel deutlicher als beim Pferd konnten Zwick und Mitarbeiter (46) sowie Nicolau und Galloway (26) experimentell am Kaninchen durch intraneurale Impfung in den N. ischiadicus und brachialis entzündliche Infiltrate nicht nur auf der geimpften, sondern auch auf der ungeimpften Seite feststellen. Ihren Sitz hatten die Infiltrate meist in der Tiefe der Nervenfasern, so daß letztere oft stark auseinandergedrängt waren (Zwick, Seifried, Witte). Dieser Befund bekräftigte zweifellos die Ansicht von der zentrifugalen und zentripetalen Ausbreitungsweise des Bornavirus im Tierkörper. Das Vorkommen von histologischen Abweichungen in den verschiedenen peripherischen Nerven wurde damit einwandfrei erwiesen. Nebenbei sei noch erwähnt, daß nach Nicolau und Galloway auch im viszeralen Nervensystem ähnliche Veränderungen angetroffen wurden, was durch Zwick und Mitarbeiter bestätigt wurde. Auf Grund der eigentümlichen Ausbreitungsweise untersuchten letztgenannte Forscher syste-

matisch alle nervösen Elemente im Tierkörper beim bornakranken Kaninchen. Dabei unterzogen sie die Augen einer eingehenden histologischen Untersuchung mit einem ganz beachtenswerten Ergebnis.

III. Die durch das Virus der Bornaschen Krankheit hervorgerufenen Veränderungen im Auge.

Den einwandfreien Nachweis von der Anwesenheit des Virus der B.K. im Kammerwasser und im Glaskörper der Augen von Kaninchen, die mit Bornavirus infiziert worden waren, erbrachten Ernst und Hahn (8 9). Daher war anzunehmen, daß das vom Gehirn aus eingedrungene Virus auch pathologische Veränderungen hervorrufen werde. Diese Frage klärten Nicolau und Galloway (1926) bei dem erwähnten Versuchstier auf. Sie fanden in Ganglienzellen der Netzhaut, vorwiegend im Augenhintergrund, Joest-Degensche Einschlusskörperchen. Mitunter beobachteten sie solche Einschlüsse auch in den „amakrinen" Zellen der Netzhaut. Außer diesen Kerneinschlüssen in den Ganglienzellen der Netzhaut trafen sie Infiltrate in dem „Plexus ciliaris" an, sodaß es außer Zweifel stand, daß die Veränderungen im Auge auf das Virus der B.K. zurückzuführen waren. Am Sehnerven waren mit Ausnahme des Chiasmas nur unbedeutende Abweichungen festzustellen, die in kleineren vaskulären und perivaskulären Rundzellenansammlungen bestanden. Weiter sahen sie Einschlusskörperchen in Ganglienzellen, die im Sehnerven vom Chiasma bis zum Eintritt in den Bulbus vorkommen.

Ein auffallender Befund war das Fehlen irgendwelcher makroskopisch sichtbarer pathologisch-anatomischer Befunde an der Kornea, Iris, Linse und im Augenhintergrund. Sie erklärten sich daher das zuweilen vorkommende Erblinden und die Sehstörungen bei bornakranken Kaninchen auf der Grundlage des Zusammenwirkens aller Veränderungen mit Einschluß derer im Gehirn.

Während die genannten Autoren an künstlich mit der B.K. infizierten Kaninchen ihre Untersuchungen anstellten, untersuchte Gmelin (12—15) Augen von Pferden, die an der natürlichen „Kopfkrankheit" verendet waren oder wegen dieser Krankheit getötet werden mußten. An Untersuchungsmaterial standen ihm die Augen von sechs bornakranken Pferden und von einem Pferd, das auf Grund der histologischen Untersuchung des Gehirns nicht kopfkrank war, zur Verfügung. Bei allen Pferden, mit Ausnahme des einen negativen Falles,

fand er „mehr oder weniger ausgeprägte Infiltrationsherde in der Chorioidea". Diese Herde begannen meist im Sehnerven mit „diffuser, bald leichter, bald dichter Infiltration, die bis zur Durchtrittsstelle zunahm, dann nach beiden Seiten seltener wurde", um in der Nähe der Ora serrata wieder gehäuft aufzutreten. In einem Fall bestand auch eine Entzündung der Papille und des Sehnerven und eine perivaskuläre Infiltration der Retinagefässe. Ob bei den betreffenden Pferden im Leben Sehstörungen aufgetreten waren, war nicht zu ermitteln.

Die an kopfkranken Pferden gewonnenen Ergebnisse brachte Gmelin in Zusammenhang mit den von ihm gemeinsam mit Stock (16) an Augen mondblinder Pferde festgestellten. Danach bestanden regelmäßige, perivaskuläre Infiltrate in der Chorioidea, die sowohl an akut erkrankten Augen als auch an Augen in atrophischem Zustand ermittelt werden konnten. Infolge dieses übereinstimmenden Befundes hält Gmelin diese beiden Krankheiten pathologisch-histologisch für verwandt. Er ist geneigt, sie als „anaphylaktische Erscheinungen in einem allergischen Organismus" zu deuten. Denn die Chorioidea ist seiner Ansicht nach ein bevorzugter Sitz für allergische Reaktionen. Ja, in seiner neuesten Veröffentlichung vertritt Gmelin (15) die Auffassung, die Mondblindheit sei nur eine bestimmte Erscheinungsform einer hyperergischen Erkrankung, nämlich der „Encephalitis". Denn im Verlauf der Kopfkrankheit komme es am Auge zur fibrinös-eitrigen Entzündung, ja zur Abszessbildung in Iris und Ciliarkörper, im Gehirn zum Ausfall lebenswichtiger Gehirnfunktionen, zu Störungen des Bewußtseins, des Willens und der Empfindung, d. h. zur „Encephalitis".

Im Hinblick auf die Befunde Gmelins bei der „Kopfkrankheit" der Pferde, die als gleichbedeutende Bezeichnung für die B.K. in Württemberg gebräuchlich ist, schien es geboten, die Chorioidea in bezeichneter Richtung bei B.K. genau zu untersuchen und zur Ansicht Gmelins Stellung zu nehmen. Um jedoch dem Wesen der B.K. mehr Rechnung zu tragen, hielt ich es für angebracht, die Retina als den nervösen Anteil des Auges in erster Linie zu berücksichtigen, da ja die B.K. vornehmlich einen spezifisch neurotropen Charakter trägt, und die Tendenz zeigt, sich im ganzen Nervensystem zu generalisieren (Zwick, Seifried, Witte).

2. Eigene Untersuchungen.

Für meine Untersuchungen beschränkte ich mich nicht allein auf die Augen bornakranker Pferde, schon aus dem Grunde, weil mir nur eine verhältnismäßig bescheidene Zahl zur Verfügung stand. Ich dehnte vielmehr die Untersuchungen auf die Augen bornakranker Schafe und Kaninchen aus, um durch die vergleichende Prüfung der Augen verschiedener Tierarten das an Pferdeaugen gewonnene Ergebnis ergänzen zu können.

In dem Bestreben, möglichst solche Augen für die Untersuchung heranzuziehen, die von Tieren stammten, die an natürlicher Gehirnrückenmarksentzündung verendet waren, untersuchte ich auch die Augen bornakranker Schafe. Die Frage des Vorkommens der B.K. beim Schaf ist ja eindeutig gelöst. worden (Zwick [42]). Schon Spiegl (34) sah die gleichen infiltrativen Veränderungen im Gehirn von Schafen wie bei Pferden, während es Beck (3) weiter gelang, die spezifischen Einschlußkörperchen nachzuweisen, die dann noch von verschiedenen anderen Autoren (Miessner [23]) gefunden wurden. Den einwandfreien Beweis der Identität erbrachten sodann Zwick, Seifried und Witte (48), denen es gelang, Schafe durch Immunisierung mit Bornavirus vom Pferd gegen eine Infektion mit dem Schafvirus zu schützen, während umgekehrt Pferde, die mit Bornavirus vom Schaf vorbehandelt waren, nach Infektion mit Bornavirus vom Pferd nicht erkrankten.

Daher konnte man annehmen, auch beim Schaf Veränderungen im Auge anzutreffen, die mit denen des Pferdes übereinstimmten.

Schließlich wählte ich zu meinen Versuchen die Augen intracerebral mit Bornavirus geimpfter Kaninchen, die mir in genügender Anzahl und, was besonders wertvoll war, in ganz frischem Zustand zur Verfügung standen.

Die Augen von bornakranken Pferden und Schafen erhielt ich mit den eingesandten Gehirnen, die zwecks Diagnosestellung im hiesigen Institut verarbeitet wurden. In der Regel waren die Augen bei ihrer Ankunft in verhältnismäßig frischem Zustand, noch nicht von Fäulniskeimen, wie sie Gmelin (16) in seiner Beschreibung über die Wahl und Vorbehandlung des Materials bei Untersuchung auf Mondblindheit bemerkt hat, befallen.

Da sich die Ganglienzellen der Netzhaut nach dem Tode verhältnismäßig rasch verändern, nach den Angaben von Birsch-Hirschfeld (zit. nach Zürn [40]) schon 1½—2 Stunden nach dem Tode, so war eine beschleunigte Verarbeitung des Materials sehr angezeigt, um nicht zu falschen Ergebnissen zu kommen. Dieser Anforderung konnte ich bei den Kaninchenaugen restlos nachkommen; sie wurden in noch lebenswarmem Zustand enukleiert und weiter behandelt.

Ueber den anatomischen Aufbau der Netzhaut unserer Haustiere finden sich nähere Angaben in der Arbeit von Zürn (40). Danach ist die

Netzhaut des Pferdes durch den verhältnismäßig großen Anteil der Nervenfaserschicht an der Gesamtdicke und durch das spärliche Vorkommen von Ganglienzellen mit Ausnahme der beiden Areae ausgezeichnet. Anders sind die Verhältnisse bei den Wiederkäuern, im besonderen beim Schaf. Hier liegen die Ganglienzellen zahlreich nebeneinander und die Optikusfaserschicht tritt gegenüber den übrigen Schichten nicht so auffallend breit in Erscheinung wie beim Pferd. An dem Gesamtaufbau der Netzhaut ist zu berücksichtigen, daß es vorwiegend zwei Anteile sind, aus denen sie besteht. Einmal ist es der entwicklungsgeschichtlich vom Zwischenhirn abstammende (Zietzschmann [38]) nervöse Anteil des Ganglions des Sehnerven mit der Optikusfaser- und Ganglienzellenschicht und des Retinalganglions (Cajal, Greef) mit den verschiedenartigsten Ganglienzellenformen, wozu auch die amakrinen Zellen rechnen. Außer diesem nervösen Anteil ist am Aufbau der Retina die neuroepitheliale Schicht mit den Stäbchen- und Zapfenzellen und dem Retinalepithel beteiligt.

Die Blutversorgung der Retina geschieht in der Hauptsache von den Zentralgefässen des Sehnerven, von der Arteria und Vena zentralis aus. Nach ihrer Vereinigung zur Zentralarterie und Zentralvene der Netzhaut teilen sie sich, bevor sie an die innere Oberfläche der Papille gelangen, in ihre Hauptstämme auf, die sich in der Nervenfaserschicht der Netzhaut verzweigen. Die Ausbreitung dieser Gefässe über die Netzhaut ist bei den einzelnen Tierarten verschieden. Beim Pferd trifft man nur noch in der Umgebung der Papille Gefässe, beim Kaninchen sind größere Abschnitte mit Gefässen versorgt und beim Schaf ist die Gefäßverteilung über die ganze Netzhaut hin ausgedehnt (Zietzschmann [38]). So spricht auch Leber von paurangischen, merangischen und holangischen Netzhäuten. Diese Berücksichtigung der Gefäßverteilung hat nach meinen Untersuchungsergebnissen immerhin eine gewisse Bedeutung im Zusammenhang mit dem Vorkommen von Infiltraten.

Ganz besonderen Wert legte ich in meiner Arbeit auf die nervöse Schicht des Ganglion n. optici, da dieser Anteil der Netzaut nach v. Möllendorf (25) dem Aufbau des Gehirns weitgehend ähnlich ist. Außer den Ganglienzellen findet man ein Stützgerüst, die Neuroglia. Soweit nötig, berücksichtigte ich auch die anderen Anteile, namentlich die Ganglienzellen des Retinalganglions.

Mit der Retina ist die Aderhaut mehr oder weniger innig verbunden. Deshalb wurde diese auf das Vorkommen von Infiltraten, wie sie Gmelin beschrieb, untersucht, weil bekanntlich Entzündungsprozesse nicht auf einen Anteil beschränkt bleiben. An ihrem Aufbau hat die Gefäßschicht und die Choriocapillaris erheblichen Anteil. Pferd und Wiederkäuer, in meinem Fall also das Schaf, besitzen noch ein Tapetum fibrosum, das dem Kaninchen vollkommen fehlt (Zsovinez [39]). In gleichmäßiger Verteilung sind außerdem Pigmentzellen eingelagert. Zwischen den einzelnen Schichten sind Lymphspalten, die mit dem epichorioidealen Lymphraum in Verbindung stehen. Letzterer hängt mit der Scheide des Sehnerven zusammen, und diese hat vom Gehirn kommend Verbindung mit dem subarachnoidealen Lymphraum (v. Möllendorf.) Durch suboccipitale Einverleibung einer Kontrastflüssigkeit ließ sich ihre Ausbreitung dem Sehnerven entlang genau verfolgen und nach 4 Wochen hatte sie den ganzen Augapfel becherartig umgeben (Wustmann [37]). Somit würde eine Möglichkeit für das Vordringen des Bornavirus vom Gehirn aus ins Auge bestehen, wenn man sich der Auffassung Pettes (27) von der Viruswanderung des Herpes Virus anschließt, das entlang der Nervenfaser zum Gehirn vordringt und von dort mit dem Liquor-Lymphstrom weitergetragen wird.

Untersuchungstechnik.

Histologische Untersuchungen am Auge sind bekanntlich wegen der Verschiedenartigkeit der einzelnen Augenhäute etwas schwierig. Man findet meistens Angaben für die einzelnen Bestandteile des Auges getrennt vermerkt und jeweils die besonderen Darstellungsarten berücksichtigt. Für umfangreiche Untersuchungen ist dieses Verfahren zu umständlich. In dem Bestreben, ein gutes und einfaches, zugleich übersichtliches Verfahren anzuwenden, wählte ich aus den in der Literatur von Romeis (29), Zürn (40), Seligmann (32), Krause (22) angegebenen technischen Methoden eine geeignete aus.

Die sorgfältig enukleierten, frischen Augen wurden vor Fixierung im Aequator oder in sagittaler Richtung vom hinteren zum vorderen Augenpol aufgeschnitten, vom Glaskörper und der Linse vorsichtig befreit, um einer Netzhautablösung vorzubeugen, die allerdings nicht immer vermieden werden konnte. Einen Teil der kleineren Augen ließ ich zunächst uneröffnet und injizierte eine geringe Menge der Fixierungsflüssigkeit in den Glaskörperraum, um so eine schnellere Fixierung der Retina zu ermöglichen (Gmelin).

Aus der Reihe der verschiedenen, für Uebersichtspräparate am Auge empfohlenen Fixierungsflüssigkeiten wählte ich die Zenkersche Lösung in der Modifikation nach Helly, die im hiesigen Institut für die Fixierung der Gehirne am häufigsten verwendet wird. Sie ist im allgemeinen sehr brauchbar. Daneben benutzte ich 10- bzw. 4%ige Formollösung.

Nach dem Fixieren wurden die Bulbusabschnitte gewässert und zur Nachhärtung in Alkohol aufsteigender Konzentration gebracht. Anschließend kamen sie in Benzol, Benzolparaffin und Paraffin. Letzteres wählte ich als Einbettungsmittel aus dem Grunde, weil nur nach dieser Methode ziemlich dünne Schnitte hergestellt werden können, die ich zur Mannschen Färbung auf Einschlusskörperchen benötigte. Für die genannte Färbung wäre es nach Zelloidineinbettung erforderlich gewesen, vor ihrer Ausführung das Celloidin herauszulösen, wodurch die Vorteile des besseren Zusammenhaltens der einzelnen Augenhäute verloren gegangen wäre. Zur gewöhnlichen Haematoxylin-Eosinfärbung hatte ich aber auch einen Teil der Augen in Celloidin eingebettet.

Die Schnitte wurden in einer Dicke von 5—12 μ angefertigt und nach der Mannschen Färbung und mit Haematoxylin-Eosin gefärbt. Von den Spezialfärbemethoden, die zur Darstellung der einzelnen Zellarten und Schichten der Netzhaut angegeben sind, machte ich keinen Gebrauch, weil es nicht in meiner Absicht lag, auf kleinste Veränderungen der Netzhaut zu achten, sondern nur die charakterischen Abweichungen zu berücksichtigen.

a) Augen von Pferden, die nachweislich mit Bornascher Krankheit behaftet waren.

Insgesamt untersuchte ich die Augen von 7 Pferden, die auf Grund des Nachweises von Infiltraten und Einschlußkörperchen im Gehirn mit der B.K. behaftet waren. Dazu kamen die Augen von bornaverdächtigen Pferden, bei denen aber nach Maßgabe der histologischen Untersuchung des Gehirns B.K. nicht vorlag.

Zur Kontrolle dienten ferner die Augen eines älteren Schlachtpferdes und zweier Fohlen, die anderen Krankheiten er-

legen waren. Außerdem zog ich zum Vergleich noch die entsprechenden Abbildungen von Bayer und Zürn und normalhistologische Schnitte vom hiesigen veterinär-anatomischen Institut, für deren Ueberlassung ich Herrn Prof. Schauder zu Dank verpflichtet bin, zur Beurteilung heran. In einigen Fällen können auf Grund der eingegangenen Krankheitsgeschichten über den klinischen Augenbefund Angaben gemacht werden, soweit sie vielleicht für histologische Veränderungen Anhaltspunkte bieten.

Fall 1 (Tgb. Nr 587): Makroskopisch waren bei diesem Pferde besondere Veränderungen nicht vorhanden, weder an den Augen noch an den Sehnerven. In diesem fand ich da und dort kleinere interstitielle Zellenansammlungen. Die Sehnervendurchtrittsstelle war frei von pathologischen Zuständen. In der Chorioidea fanden sich ganz vereinzelt kleine Gewebsinfiltrate, bestehend aus mononukleären Zellen. Die Ganglienzellen der Retina wiesen keine Einschlußkörperchen auf; nur waren sie nicht gleichmäßig gefärbt und die Kernkörperchen teilweise fragmentiert. Letztere Veränderungen können aber auf postmortale Veränderungen zurückgeführt werden müssen.

Fall 2 (Tgb. Nr. 589): Nach dem eingegangenen Bericht handelte es sich um einen 4jährigen Fuchswallach, der in der letzten Zeit der Erkrankung einen stieren Blick, schiefe Augenstellung, Stauungspapille und zuweilen Sehstörungen gezeigt hatte, ohne jedoch Linsen- oder Korneatrübung oder sonstige Anormalität an der Pupille aufzuweisen.

Bei der histologischen Untersuchung, die im Hinblick auf die klinischen Symptome sehr sorgfältig ausgeführt wurde, fielen am Sehnerven da und dort eine geringe Zellvermehrung und eine gewisse Lockerung der Nervenfasern auf. Die Sehnervenpapille und die Chorioidea zeigten geringe Hyperaemie. Gegen die Ora serrata hin waren vereinzelte kleinere Zellansammlungen vertreten; Einschlußkörperchen konnten in der Retina nicht ermittelt werden.

Fall 3 (Tgb. Nr. 597): Nach dem Vorbericht handelte es sich um einen 12jährigen Blauschimmelwallach, der lediglich durch einen stieren Blick im Verlauf der Krankheit auffiel; andere Augensymptome wurden vermißt.

Histologisch waren nur geringfügige kleinere Infiltratherde einkerniger Elemente in der Chorioidea nachweisbar. Kerneinschlüsse in Ganglienzellen der Retina fand ich nicht.

Fall 4 (Tgb. Nr. 607): Es handelte sich um einen 10jährigen Braunschimmelwallach, der keine abweichenden Symptome an den Augen, außer einem stieren Blick, zeigte.

Histologisch fand ich verschiedene Gefäße der Chorioidea mit Erythrozyten, runden und länglichen einkernigen Zellen und einigen polymorphkernigen Leukozyten mehr oder weniger stark gefüllt. Ganz vereinzelt waren kleinere Lymphocytenansammlungen um die Gefässe zu sehen. In der Retina konnte ich wegen der mangelnden Färbbarkeit infolge postmortaler Veränderung Einschlußkörperchen mit Sicherheit nicht nachweisen. An manchen Ganglienzellen waren kleinere Kerntrümmer und undeutliche Uebergänge des Zellkerns in das Protoplasma sowie überaus starke Färbbarkeit des Nukleolus zu beobachten.

Fall 5 (Tgb. Nr. 654): In diesem Falle, der erstmals umfangreichere pathologische Veränderungen im histologischen Bild aufwies, war im klinischen Bericht über das Auftreten von Symptomen und Veränderungen am Sehorgan nichts angegeben.

In den Schnitten der Sehnerven fand ich kleinere Infiltrate, die sich auf die Chorioidea fortsetzten. Diese war teilweise durch die im Bereich der Ora serrata und am Uebergang zum Ziliarkörper mächtig erweiterten Gefässe stark verdickt. Die Gefässe waren größtenteils voll mit Erythrocyten und um die Gefässe und im Gewebe waren umfangreiche Anhäufungen vorwiegend einkerniger Rundzellen. Teilweise waren auch Haemorrhagien anzutreffen.

Am zweiten Auge trat die Gefäßerweiterung nicht so stark in Erscheinung und neben kleineren vaskulären waren umfangreiche perivaskuläre Infiltrate wiederum am stärksten an der Uebergangsstelle zum Ziliarkörper festzustellen (s. Abb. 1).

Einschlußkörperchen konnten nur in wenigen Ganglienzellen der Retina nachgewiesen werden. Einige zeigten Zerfallserscheinungen am Nukleolus und eine blasige Beschaffenheit des Kerns. Färberisch verhielten sich die einzelnen Ganglienzellen sehr ungleich.

Fall 6 (Tgb. Nr. 677): Nach dem eingegangenen Bericht handelte es sich um eine Fuchsstute mit durchgehender Blässe, 13 Jahre alt, die Veränderungen an den Augen nicht gezeigt hatte.

In den histologischen Präparaten waren jedoch im Gegensatz zu dem negativen klinischen Befunde, verschiedene pathologische Abweichungen nachweisbar. Schon im Sehnerven konnten einige interstitielle und perivaskuläre Infiltrate von lymphocytären Elementen mit runden und länglichen Kernen bemerkt werden, die sich über den Sehnervendurchtritt hin fortsetzten und an den Retinalgefässen wieder etwas deutlicher als perivaskuläre Infiltrate zum Vorschein kamen. Auch in der Chorioidea waren verschiedene kleinere Herde von mononukleären Zellen vorhanden.

In Ganglienzellen der Netzhaut des Augenhintergrundes wurden verschiedene Einschlußkörperchen beobachtet.

Fall 7 (Tgb. Nr. 680): Histologisch fand ich in der Chorioidea kleinere perivaskuläre und Gewebsinfiltrate. Verschiedene Gefässe waren hyperämisch. In der Retina wurden in einigen großen Ganglienzellen des Augenhintergrundes Einschlußkörperchen mit und ohne Hof nachgewiesen.

b) Augen von Pferden, bei denen Bornasche Krankheit nicht vorlag.

In den folgenden Fällen hatte sich der auf Grund der klinischen Symptome ausgesprochene Bornaverdacht nicht bestätigt, da typische Veränderungen im Gehirn nicht nachgewiesen wurden.

Fall 1 (Tgb. Nr. 653): Es handelte sich um einen 10jährigen Rappwallach, dessen Sehorgane vollkommen intakt waren. Durch die histologische Untersuchung des Gehirns konnte nur eine Meningitis mit verschieden starken Infiltraten nachgewiesen werden.

In der Chorioidea fanden sich ebenfalls perivaskuläre Zellansammlungen von vorwiegend lymphocytärem Typus. Einschlußkörperchen konnten in der Retina nicht ermittelt werden.

Fall 2 (Tgb. Nr. 657): Nach dem eingegangenen Bericht waren bei diesem Pferd neben anderen Symptomen auch Sehstörungen beobachtet worden. Nähere Angaben über pathologische Veränderungen am Auge fehlten.

Bei der Herausnahme der Augen aus der Augenhöhle konnte in der vorderen Augenkammer ein gelb-grünliches Exsudat festgestellt werden, das vielleicht von einem Mondblindheitsanfall herrühren konnte.

Die Chorioidea war in diesem Falle ziemlich verdickt und zahlreiche mono- und polynukleäre Zellen waren in sie eingelagert; außerdem bestand eine mäßig starke Hyperaemie, sodaß es sich offenbar mehr um ein entzündliches Exsudat handelte.

Fall 3 (Tgb. Nr. 616): Die Augen dieses Pferdes waren nicht mehr frisch zur Untersuchung gekommen, weshalb auch zahlreiche Fäulniskeime eingedrungen waren, die die Gefässe zusammen mit Leukocyten und Erythrocyten anfüllten. Die Gefäßendothelien waren stellenweise stark gelockert und gequollen.

Fall 4: Bei diesem Pferd handelte es sich um ein Versuchspferd des Instituts, das mit Poliomyelitismateria' intracerebral geimpft, aber interkurrent eingegangen war. In den histologischen Schnitten konnten in der Chorioidea deutliche perivaskuläre und Gewebsinfiltrate beobachtet werden. Einschlußkörperchen fand ich dagegen in der Retina nicht.

c) Vergleichende Untersuchungen an Augen eines gesunden Pferdes und von solchen, die an anderen Krankheiten verendet waren.

Fall 1: Es handelte sich um ein 10 jähriges Schlachtpferd, das an den Augen völlig gesund war. Histologisch konnten Zellansammlungen in der Chorioidea nicht beobachtet werden, außerdem waren in der Retina keine Einschlußkörperchen oder ähnliche Gebilde vorhanden.

Fall 2: Es handelte sich um die Augen eines Fohlens, das wegen Anaemieverdachts eingeschickt wurde. Die Chorioidea war infolge mangelhaften Ausblutens stark hyperaemisch. Sonstige Abweichungen konnten nicht beobachtet werden. In der Retina waren Einschlußkörperchen nicht vorhanden.

Fall 3: Ein ähnliches Ergebnis lieferte dieser Fall. Die Augen stammten von einem an Lähme eingegangenen Fohlen. Außer der Hyperaemie der Chorioidea waren keine Veränderungen nachweisbar. Einschlußkörperchen waren in der Retina nicht zu beobachten.

Zusammenfassung der Untersuchungsergebnisse.

Als zusammenfassendes Ergebnis meiner Untersuchungen an den Augen bornakranker Pferde konnte ich feststellen, daß umfangreichere Veränderungen nur in einer geringen Anzahl der Fälle nachzuweisen waren. In der Mehrzahl der Fälle lagen unbedeutende Abweichungen vor, die mit den bei der Mondblindheit vorkommenden histologischen Veränderungen (Bayer [2], Siegfried [33]) recht wenig Aehnlichkeit hatten. Wie ferner aus den eingegangenen Berichten klar hervorging, waren makroskopische Veränderungen überhaupt nicht erwähnt, sodaß auch im grob-anatomischen Bilde irgendwelche Hinweise auf die periodische Augenentzündung, deren Diagnose am lebenden Tier in erster Linie gestellt werden muß, fehlen.

Eine weitere bemerkenswerte Beobachtung konnte ich im Falle 1, wo B.K. nicht vorlag, sondern nur eine Meningitis bestand, insofern machen, als auch hier Infiltrate in der Chorioidea anzutreffen waren. Aehnlich war es in dem etwas anders gelagerten Fall 4, in dem ebenfalls keine B.K. vorgelegen hatte. Bei dem Pferd (Fall 2), das infolge einer Iritis ein fibrinöses Exsudat in der vorderen Augenkammer hatte, waren die Infiltrate vorwiegend leukozytärer Natur und dadurch schon erheblich von den übrigen lymphozytären Infiltraten verschieden. Daher kommen diese histologischen Befunde denen bei der periodischen Augenentzündung sehr nahe oder decken sich sogar mit ihnen.

Aus den Untersuchungen geht sodann klar hervor, daß eine Spezifität in dem Vorkommen von Infiltraten in der Chorioidea für die B.K. nicht zu Recht besteht, sondern auch andere unspezifische Meningitiden und Encephalitiden solche Infiltrate hervorrufen können. Das Vorkommen von Einschlußkörperchen in Ganglienzellen der Retina ist ja einerseits wegen der raschen Veränderung der genannten Zellen und ihrer Reaktionsänderung nach der sauren Seite hin mit etwas Vorsicht zu beurteilen. Doch glaube ich nach einem positiven Befund in mehreren Fällen von einwandfreier B.K. auch die Einschlußkörperchen in der Netzhaut mit Recht als vollkommen identisch mit denen in den Ganglienzellen des Zentralnervensystems ansprechen zu dürfen. Allerdings waren sie in den Zellen der Retina regelmäßig nur in der Einzahl vorhanden.

d) Untersuchungen an Augen von Schafen.

Eine erwähnenswerte Tatsache über die Herkunft der untersuchten Augen besteht darin, daß sie von Schafen stammten aus Gegenden, in denen die B.K. öfters unter den Pferden vorkommt. Das histologische Bild zeigte im Gehirn die üblichen Veränderungen. Nur einmal (Fall 2) konnten Einschlußkörperchen nicht nachgewiesen werden, dagegen fiel der Tierversuch positiv aus, so daß B.K. einwandfrei vorlag. Insgesamt konnte ich die Augen von 5 mit B.K. behafteten Schafen und dazu noch die Augen eines Schafes untersuchen, bei dem sich der Bornaverdacht nach Maßgabe der histologischen Untersuchung des Gehirns als unbegründet erwies. Zunächst möchte ich die positiven Fälle beschreiben und hieran den negativen Befund von dem einen Schaf anschließen.

Fall 1 (Tgb. Nr. 656): In der Chorioidea waren bei der histologischen Untersuchung vom Sehnerveneintritt ab vereinzelte Anhäufungen von einkernigen Zellen zu beobachten, die in der Gegend der Ora serrata ziemlich stark ausgeprägt wurden. Die Sehnervendurchtrittstelle und die Papille waren von kleineren Infiltraten durchsetzt.

Die Retina ließ umfangreiche infiltrative Veränderungen erkennen. Ich beobachtete Gefässe, um die ein dichter Mantel von lymphocytären Zellen gelagert war. Mitunter bestanden auch vaskuläre Infiltrate; sonst waren die Gefässe mäßig oder stärker mit Erythrozyten gefüllt. Die perivaskulären Infiltrate setzten sich öfters in der Optikusfaser- und der Ganglienzellschicht noch weiter fort; teilweise bemerkte man auch einzelne rundkernige Zellen in der Umgebung der Ganglienzellen.

In einigen Ganglienzellen waren Einschlußkörperchen nachweisbar. Ab und zu sah man auch Ganglienzellen mit fragmentierten Kernkörperchen, die öfters den Einschlußkörperchen zum Verwechseln ähnlich sahen.

Fall 2 (Tgb. Nr. 659): In den histologischen Schnitten beider Augen fanden sich in der Chorioidea nur spärliche, unbedeutende perivaskuläre Infiltrate, während die vaskulären und besonders die perivaskulären Infiltrate in der Retina wieder auffallend stark in Erscheinung traten. Kleinere Gewebsinfiltrate waren ebenfalls vorhanden. Dagegen fehlten ebenso wie im Gehirn (siehe oben) die Einschlußkörperchen.

Fall 3 (Tgb. Nr. 685): Die perivaskulären Infiltrate in der Chorioidea waren nur sehr schwach ausgeprägt, während umgekehrt die Infiltrate in der Netzhaut an manchen Gefässen wieder stark in Erscheinung traten. Auch vaskuläre Zellenanhäufungen konnten an einzelnen Gefässen bemerkt werden.

Einige Ganglienzellen, darunter eine sogenannte „amakrine“ Zelle wiesen Einschlußkörperchen auf, die meist einen hellen Hof hatten (siehe Abb. 4).

Fall 4 (Tgb. Nr. 687): In den Augen dieses Schafes waren die infiltrativen Veränderungen nur in geringem Umfange vorhanden. Die Chorioidea wies einige kleinere Herde von wenigen Zellen auf; auch in der Retina kamen nur spärliche kleinere perivaskuläre Infiltrate vor. Vereinzelt bemerkte man Einschlußkörperchen in den Ganglienzellen.

Fall 5 (Tgb. Nr. 688): Die Infiltrate erreichten in diesem Falle einen erheblichen Umfang und zwar sowohl in der Chorioidea als auch in der Retina. In ersterer traten sie vornehmlich in der Nähe des Uebergangs der Chorioidea in den Ziliarkörper auf. Die vaskulären und perivaskulären Infiltrate an den Netzhautgefässen waren ziemlich stark und deutlich ausgeprägt, wie Abb. 2 erkennen läßt. Einschlußkörperchen waren in verschiedenen Ganglienzellen, in einer sogar in der Zweizahl, vorhanden.

Fall 6 (Tgb. Nr. 660): Bemerkenswerte Veränderungen waren weder an der Retina noch an der Chorioidea nachweisbar, sodaß der negative Befund mit demselben Gehirnbefund völlig übereinstimmt.

Nach meinen Untersuchungen in Fällen von Schafencephalitis kann ich als besonders auffallendes Charakteristikum die mehr oder weniger ausgeprägten Infiltrate an den Netzhautgefässen hervorheben. Hier tritt ganz deutlich die Bevorzugung der eigentlichen nervösen Substanz und der unmittelbar mit ihr zusammenhängenden Gefässe hervor. Auch die Kerneinschlüsse scheinen mit einer größeren Regelmäßigkeit vorzukommen. Das stärkere Hervortreten der Infiltrate in der Netzhaut ist auch in der anatomisch anders gearteten Gefäßverteilung, wie früher schon erwähnt, mitbegründet. Im übrigen decken sich die Befunde mit denen an Pferdeaugen.

e) Untersuchungen an Augen von Kaninchen.

Aus den an anderer Stelle schon angedeuteten Gründen und zur Nachprüfung der Ergebnisse, die von Nicolau und Galloway im Zusammenhang mit den Untersuchungen über die „Encéphalomyélite enzootique du cheval" bei subdural infizierten Kaninchen gewonnen wurden, untersuchte ich die Augen intracerebral mit Bornavirus geimpfter Kaninchen.

Meine Untersuchungsergebnisse an den Augen waren folgende:

Fall 1 (M. 4401): In den großen Ganglienzellen der gleichnamigen Schicht der Netzhaut fand ich, und zwar besonders im Augenhintergrund, einige Einschlußkörperchen mit hellem Hof. Sie erreichten annähernd die Größe des Nukleolus; die Ganglienzellen selbst waren ziemlich gut erhalten. Weiter sah man im Netzhautgewebe der Nervenfaser und Ganglienzellenschicht nahe an der Eintrittsstelle des Sehnerven einen größeren, diffus verteilten oder mehr um die Gefässe gelagerten Zellenreichtum.

Die Chorioidea wies nur geringe Infiltrate von einkernigen Zellen auf.

Fall 2 (M. 4402): Stellenweise wies die Chorioidea größere Zellanhäufungen auf, die gegen den Ziliarkörper zu etwas stärker waren. In der Retina fanden sich unbedeutende perivaskuläre Zellansammlungen, die an der Sehnervenpapille etwas deutlicher waren. Einschlußkörperchen waren nicht auffindbar.

Fall 3 (M. 4467): In der Chorioidea waren schwache Infiltrate vorhanden und bisweilen auch an Gefässen der Netzhaut. Einige Ganglienzellen enthielten Kerneinschlüsse.

Fall 4 (M. 4471): Chorioidea und Retina wiesen schwache Infiltrate auf. Einschlußkörperchen waren nicht vorhanden.

Fall 5 (M. 4633): In der Netz- und Aderhaut konnten Infiltrate nachgewiesen werden, die namentlich in der Aderhaut teilweise bedeutenden Umfang hatten, dagegen waren Einschlußkörperchen nicht nachweisbar.

Fall 6 (M. 4446) und **Fall 7** (M. 4453): Beide Fälle wiesen ungefähr dieselben Veränderungen, nur in etwas geringerem Umfange auf wie der Fall 5.

Fall 8 (M. 4582) und **Fall 9** (M. 4589): In den Augen dieser beiden Kaninchen konnten Infiltrate nicht mit Sicherheit nachgewiesen werden. Außerdem fehlten Einschlußkörperchen in der Retina.

Fall 10 (M. 5762): Infiltrate in der Chorioidea traten bei diesem Kaninchen deutlich in Erscheinung. Auch ließen sich kleine Ansammlungen von einkernigen Zellen an Retinalgefässen nachweisen. Einschlußkörperchen konnten aber nicht gefunden werden.

Zur Beurteilung der pathologisch-anatomischen Veränderungen war es erforderlich, die normalen histologischen Verhältnisse zu kennen. Deshalb wurden vergleichsweise auch die Augen eines gesunden Kaninchens untersucht.

Die bei meinen Untersuchungen gewonnenen Ergebnisse bestätigen im allgemeinen die Angaben von Nicolau und Galloway. Allerdings muß ich bemerken, daß ich nur in 2 Fällen Einschlußkörperchen mit Sicherheit nachweisen

konnte; Dies mag zum Teil mit der Schwierigkeit des Nachweises überhaupt zusammenhängen.

Was die Infiltrate anbetrifft, so waren sie in wechselnder Stärke und Umfang in den einzelnen Augen vorhanden. Ja, es gab Fälle, wo sie überhaupt nicht in Erscheinung traten.

IV. Vergleich der histologischen Befunde bei den verschiedenen Tierarten.

Durch vergleichende Zusammenstellung der Untersuchungsergebnisse ließen sich bei den einzelnen Tieren Unterschiede vornehmlich quantitativer Art feststellen. Mit der größeren Regelmäßigkeit und in stärkerer Ausdehnung kommen Infiltrate anscheinend in der Netzhaut des Schafes vor, was durch die Art der Gefäßverteilung mitbedingt ist.

Außerdem waren beim Schaf die Infiltrate in der Chorioidea öfters in größerem Umfang vorhanden, ebenso auch beim Kaninchen. Man muß bei letzterem allerdings berücksichtigen, daß durch die intrazerebrale Impfung die Hirnhäute stärker in den Erkrankungsprozeß einbezogen werden und eine Ausbreitung des Virus vom Subarachnoidealraum ins Auge wohl eher in Frage kommt.

Am schwächsten und meist sehr unauffällig traten die infiltrativen Veränderungen an der Netz- und Aderhaut des Pferdes hervor. Worin dieses besondere Verhalten seinen Grund hat, läßt sich nicht genau angeben. Eine Erklärung findet man höchstens in der von Bemmann schon festgegelegten Tatsache, daß auch der Sehnerv nicht in jedem Falle entzündlich infiltrative Veränderungen aufweist.

Was die Veränderungen an den Ganglienzellen der Netzhaut und das Vorkommen von Einschlußkörperchen betrifft, so waren sie bei allen 3 verschiedenen Tierarten im allgemeinen dieselben. Am leichtesten gelang der Nachweis der Einschlußkörperchen in der Netzhaut des Schafes und des Pferdes. Diese Einschlußkörperchen sind ähnlich zu bewerten wie die im Ammonshorn oder in sonstigen Ganglienzellen des Zentralnervensystems.

V. Stellungnahme zur Gmelinschen Auffassung einer Wesensgleichheit der Bornaschen Krankheit und der Mondblindheit des Pferdes.

Auf Grund seiner Befunde an den Augen kopfkranker Pferde und von solchen, die mit der Mondblindheit behaftet

waren, vertritt Gmelin die Ansicht, beide Krankheiten seien in ihrem Wesen gleich. Er sieht nämlich als übereinstimmendes Merkmal das gemeinsame Vorkommen von Infiltraten in der Chorioidea an, das er als eine „anaphylaktische Erscheinung in einem allergischen Organismus“ bezeichnet. Dabei beruft er sich auf v. Szilly, der über anaphylaktische Vorgänge und Reaktionen am Auge berichtet hat.

Die Anaphylaxie ist nach Richet, der diesen Begriff zuerst einführte, durch eine besondere Reaktionslage des betroffenen Organismus gekennzeichnet. Sie besteht in einer übergroßen Empfindlichkeit gegenüber den gleichen oder ähnlichen Schädlichkeiten, die wiederholt auf parenteralem Wege in den Körper gelangen, sofern eine gewisse Inkubationsfrist verstrichen ist und der Organismus die anaphylaktische Eigenschaft erworben hat (zit. nach v. Szilly [35]). Am Auge äußert sich die Anaphylaxie je nach der Art von Toxinen oder sonstigen fremden Eiweißkörpern, die bei der Vorbehandlung in das Auge injiziert wurden, verschieden. Die wiederholte Injektion kann auf intravenösem Weg erfolgen. Bei so vorbehandelten Kaninchen sahen Stock und andere Iridozyklitiden auftreten, die auch auf die Aderhaut übergriffen und durch mononukleäre Infiltrate in der Chorioidea ausgezeichnet waren (v. Szilly [35]). Auf dieser Grundlage bauten Berrár und Manninger (6) ihre Versuche auf; sie kamen entsprechend ihrem experimentellen Ergebnis zu der Auffassung, die Mondblindheit sei überhaupt keine Infektionskrankheit, weil nicht übertragbar, sondern eine Intoxitationskrankheit. Als vermeintliche Toxine sollen „giftige Eiweißspaltprodukte, die entweder durch verdorbenes Futter in den Körper gelangen oder bei Magendarmstörungen entstehen, in Frage kommen“. Die Rezidive, die bei Mondblindheit fast regelmäßig auftreten (Bayer, Jakob), sind ihrer Ansicht nach kein wesentlicher Bestandteil der Mondblindheit, sondern als neue anaphylaktische Vorgänge aufzufassen.

Ihrer Auffassung vom Wesen der Mondblindheit schloß sich Gmelin an und er möchte gleichzeitig die Bornasche Krankheit oder Kopfkrankheit unter diese Art von Erkrankungen einreihen. Die Ursache der Kopfkrankheit ist nach ihm ein „ultravisibles exquisit neurotropes Gift“, das die schweren Veränderungen nicht auf einmal hervorruft, sondern erst nach wiederholter Einwirkung. Was im besonderen die Frage der künstlichen Uebertragung der B.K. auf kleine Versuchstiere anbetrifft, so soll sie nach Gmelin nur gelingen, wenn der Infektionsstoff entweder

mit dem Gehirn selbst, als dem empfindlichsten Organ, in Berührung kommt oder nach wiederholter subkutaner Injektion. Letztere Tatsache ist seiner Ansicht nach ein Beweis für die Richtigkeit der Auffassung einer allergischen Erscheinung bei B.K. Ein weiteres gemeinsames Merkmal beider Krankheiten sieht er in dem regionären, an bestimmte Oertlichkeiten und Stallungen gebundenen Auftreten; er traf nämlich beide Krankheiten in manchen Stallungen zusammen an. Solche Befunde und die übereinstimmenden Ergebnisse seiner Untersuchungen an Augen mondblinder und kopfkranker Pferde bestimmten Gmelin dazu, die Mondblindheit nicht als selbstständige Krankheit, sondern als eine bestimmte Form der Kopfkrankheit anzusprechen. In beiden Fällen soll es sich um eine Ueberschwemmung funktionell zusammenhängender Kapillargebiete mit Toxinen handeln, die so heftig ist oder sich so oft wiederholt, daß es am Auge schließlich zu einer fibrinös-eitrigen Entzündung kommt und im Gehirn zu einer Encephalitis.

Wie verhält sich nun die Auffassung Gmelins zu den bisherigen Anschauungen über die Mondblindheit und über die B.K. und zu meinen Untersuchungsergebnissen an Augen von bornakranken Tieren?

Kritische Betrachtung der Literatur über Wesen und Ursache der Mondblindheit.

Eine einheitliche Auffassung über Ursache und Entstehung der Mondblindheit besteht bis heute noch nicht. Es ist auch sehr schwierig, eine genaue Abgrenzung für die „Mondblindheit“ anzugeben, da nach forensischem Begriff „alle entzündlichen Veränderungen an den inneren Organen des Auges“ unter Mondblindheit zu verstehen sind. Dazu gehören auch solche entzündlichen Erscheinungen, die z.B. im Anschluß an Brustseuche oder Influenza auftreten (Fröhner [10]), (Zwick [41]). Streng wissenschaftlich versteht man ja für gewöhnlich unter Mondblindheit eine fibrinöse Entzündung der Iris, des Ziliarkörpers und der Chorioidea. Nach Bayers (2) Definition ist die Mondblindheit „eine durch Mikroorganismen bedingte, nicht eiterige Panophthalmie“. Während Bayer die Mondblindheit als einen nicht eiterigen Entzündungsprozeß auffaßt, ist nach Jakobs (18) Ansicht die Mondblindheit „eine akut verlaufende infektiöse oder toxische Panophthalmie, die in der Regel rezidiviert“. Dabei handelt es sich um einen „Entzündungsprozeß des Uvealtraktus, der manchmal auch aseptisch-eiterigen Charakter trägt“. Fröhner-Silbersiepe (11)

vertreten mehr die Auffassung Bayers und sprechen von einer fibrinösen, nicht eiterigen Iridozyklitis, die eine miasmatische Erkrankung nach Art des Milzbrands sei. In ursächlichem Zusammenhang mit der Krankheit brachte man Boden, Standort und Stallverhältnisse, Futter und Wasser, da nach Standortwechsel ein Auftreten von Mondblindheit weniger häufig oder überhaupt nicht mehr beobachtet wurde (Bayer). In Analogie zur Mondblindheit beschuldigte man auch bei der Bornaschen Krankheit die genannten Faktoren als Vermittler des Virus; jedoch ließen sich genaue Anhaltspunkte dafür nicht erbringen.

Im allgemeinen sprach man daher die Mondblindheit als eine infektiöse Krankheit an, obwohl der infektiöse Charakter nicht immer deutlich hervortritt. Dieser Umstand gab Manninger (23) die Veranlassung, in der Mondblindheit eine Intoxikationskrankheit zu sehen, wofür aber eine exakte und überzeugende Beweisführung noch aussteht.

Eine andere Ansicht vertreten die Amerikaner Woods und Chesney (36), die ein ultravisibles Virus bei einem enzootischen Auftreten von periodischer Augenentzündung nachwiesen. Sie sind geneigt, ein solches Virus als Vermittler der periodischen Augenentzündung anzusprechen, da es ihnen durch intraokuläre Uebertragung des Virus auf Kaninchen und Pferde gelang, das typische Krankheitsbild mit Rezidiven zu erzeugen. Im pathologisch-histologischen Bilde waren nach ihrem Berichte und Abbildungen charakteristische mononukleäre Zellansammlungen im Uvealtraktus, im Pigmentepithel, in der Retina und im Sehnerven zugegen.

Auch Popov (28) ist der Meinung, es handle sich bei der Mondblindheit um ein ultravisibles Virus, dessen Ueberträger Läuse sein sollen. Bevor jedoch überzeugende Beweise für die eine oder andere vermeintliche Ursache vorliegen sind wir auf Hypothesen angewiesen, die alle nur denkbaren Kombinationen zulassen.

Kritische Stellungnahme zu der Gmelinschen Ansicht.

Konnte Gmelin mit Recht auf Grund der angeblich übereinstimmenden histologischen Befunde in der Chorioidea bei Mondblindheit und B.K. den Gedanken in Erwägung ziehen, daß zwischen beiden Krankheiten eine nahe innere Beziehung bestehe? Meiner Ansicht nach nicht, denn er ging bei der B.K. nur von einem Charakteristikum, den Infiltraten, aus, die ja nicht als

streng spezifisch angesehen werden können. Unerwähnt ließ er, daß gerade vom Ektoderm abstammende Zellen, nämlich die Ganglienzellen und die Zellen der Neuroglia, an dem Entzündungsprozeß bei B.K. namhaft beteiligt sind. Wenn er für die Entstehung der Kopfkrankheit irgendein neurotropes Gift verantwortlich macht, ähnlich wie bei der Tollwut oder der nervösen Staupe, das nur bei wiederholter oder auch einmaliger intracranieller Einverleibung die schwere Krankheitsform hervorruft, so widerspricht er der allgemeinen Auffassung, die mit Recht ein Virus als Erreger annimmt, dessen Eigenschaften ja näher bekannt sind.

Wäre die Ansicht Gmelins von der B.K. als anaphylaktischer Erscheinung richtig, so müßten wir mit gleichem Recht dasselbe von der Tollwut, von der Poliomyelitis epidemica, von der Encephalitis lethargica des Menschen annehmen, die nach der pathologisch-histologischen Seite mit der B. K. große Aehnlichkeiten aufweisen (Seifried und Spatz [31]). Bekanntlich genügt eine einmalige Infektion, um die Wut hervorzurufen. Ebenso genügt in der Regel eine einmalige Einverleibung von virushaltigem Material, um beim Versuchstier B. K. auszulösen. Dabei kann die intrazerebrale, intramuskuläre, intranasale, intraokuläre, intraneurale Einverleibung angewandt werden, ja auch auf dem Fütterungswege und durch Kohabitation ist die Krankheit übertragbar (Zwick, Seifried, Witte [48]). Die beiden letzten Arten der Uebertragung, die wohl praktisch auch in Frage kommen, sprechen gegen eine allergische Erkrankung im Sinne Gmelins.

Wie verhält es sich aber mit der Mondblindheit? Nach Gmelin ist ein akuter Anfall von Mondblindheit nicht auf andere Tiere übertragbar. Damit ist seine Ansicht über die ätiologische Einheit von Kopfkrankheit und Mondblindheit widerlegt. Notwendigerweise müßte nämlich, falls eine Uebereinstimmung beider Krankheiten bestünde, auch die Mondblindheit übertragen werden können. Ueber diese Tatsache ging Gmelin mit einem nicht zutreffenden Vergleich hinweg.

Zu der Frage des Vorkommens von Infiltraten in der Chorioidea des Pferdes bei B. K. kann ich nach meinen Befunden eine bejahende Stellung einnehmen; jedoch muß ich betonen, daß ich meist nicht ein so regelmäßiges und deutlich sichtbares Auftreten, wie Gmelin es gesehen hat, beobachtete. Solche Infiltrate können aber auch, was meiner Ueberzeugung nach von wesentlicher Bedeutung ist, in Fällen von sonstigen Gehirnentzündungen, abgesehen von B. K. in der Chorioidea angetroffen werden,

wie ich in 2 Fällen feststellte. Somit ist das Vorkommen solcher Infiltrate in der Chorioidea nicht nur auf die Mondblindheit und B.K. beschränkt. Einen Anhaltspunkt für die Annahme Gmelins, daß es im Verlauf der B.K. zur Abszeßbildung im Ziliarkörper und zur fibrinös-eitrigen Entzündung komme, konnte ich nicht gewinnen. Dies war von vornherein auch nicht zu erwarten, denn es wäre nicht ohne weiteres erklärlich, daß im Gehirn eine nicht eitrige, lymphocytäre Entzündung vorläge, die dann im Auge einen fibrinös-eitrigen Charakter annehmen würde. Soweit Infiltrate vorhanden waren, handelte es sich um mononukleäre Zellen ohne sichere Beteiligung von polymorphkernigen Leukocyten, die aber bei der Mondblindheit nach Bayer und Manninger ohne Zweifel vorkommen.

Auf Grund des Nachweises von Einschlußkörperchen in Ganglienzellen der Retina bei B.K. habe ich ebenfalls einen von der Mondblindheit abweichenden Befund erhoben, da solche Einschlußkörperchen bei der Mondblindheit bis jetzt unbekannt sind. Ganz offensichtlich spricht auch der klinische Befund an den Augen bornakranker Pferde gegen die Annahme eines etwaigen näheren Zusammenhanges mit der Mondblindheit, denn in keinem Berichte waren Veränderungen beschrieben, wie sie bei Mondblindheit vorkommen. Erhebungen über das gemeinsame Vorkommen von B.K. und Mondblindheit sind mit Ausnahme derjenigen von Gmelin negativ ausgefallen bzw. überhaupt nirgends erwähnt, was die Gmelinsche Auffassung durchaus nicht stützt.

Nicht zuletzt möchte ich aber auf meine vergleichenden histologischen Befunde an den Augen bornakranker Schafe und Kaninchen hinweisen.

Die Retina des Schafes hat nach den vorliegenden Untersuchungsergebnissen einen auffallenden Anteil an den Veränderungen neben den entzündlichen Infiltraten in der Aderhaut. Das Bild entspricht weitgehend den Befunden, wie man sie im Gehirn bei der B.K. des Schafes antrifft. Außerdem stimmen sie, wie schon erwähnt, im Prinzip mit den Veränderungen an der Retina und Chorioidea des Pferdes überein. Auch klinische Symptome treten bei B.K. der Schafe an den Augen auf (Spiegl [34]). Trotzdem sind entzündliche sichtbare Veränderungen nicht beobachtet worden, in völliger Uebereinstimmung mit den Befunden an Augen vom Pferde.

Beim Kaninchen wurden ebenfalls Veränderungen an der Kornea, an der Iris, an der Linse oder im Augenhintergrund makroskopisch von Zwick, Seifried und Witte, sowie

von Nicolau und Galloway und auch von mir trotz mikroskopischer Veränderungen an der Retina und Chorioidea nicht beobachtet. Ein Anhaltspunkt für das Bestehen einer fibrinösen Augenentzündung besteht nicht.

Alle angeführten Gesichtspunkte sprechen gegen die Auffassung einer ätiologischen Einheit von Bornascher Krankheit und Mondblindheit und geben keinerlei Anhaltspunkte dafür, die B.K. als „anaphylaktische Erkrankung in einem allergischen Organismus“ aufzufassen.

Wenn auch nach Angaben Gmelins Fuminori Iga bei seinen durch wiederholte intravenöse Seruminjektionen vorbehandelten Kaninchen nicht selten eine Meningoencephalitis auftreten sah und auch bei Mondblindheit ein fortschreitender degenerativer Entzündungsprozeß an der Netzhaut, dem Sehnerven und selbst im Gehirn beobachtet wurde (Bayer), so sind sie doch grundverschieden von dem Entzündungsprozeß bei B.K., sowohl hinsichtlich der Art wie der Ausbreitung (Seifried und Spatz).

C. Zusammenfassung.

Auf Grund meiner Untersuchungsergebnisse konnte ich die von Gmelin beschriebenen Infiltrate in der Chorioidea bornakranker Pferde gleichfalls feststellen, jedoch nicht so häufig und umfangreich. Außerdem gelang es mir, in wenigen Fällen von B.K. beim Pferde Einschlußkörperchen in der Retina nachzuweisen. In Uebereinstimmung mit dem Befund an Augen bornakranker Pferde konnte ich weiterhin an Augen von Schafen, die an der mit der B.K. identischen Schafencephalitis erkrankt waren, besonders in der Netzhaut, zum Teil stark ausgeprägte Infiltrate neben Einschlußkörperchen in verschiedenen Ganglienzellen feststellen. Die Infiltrate in der Chorioidea waren teils stärker, teils unbedeutend.

Die Befunde an den Kaninchenaugen weisen eine weitgehende Uebereinstimmung mit den von Nicolau und Galloway bei der „Encéphalomyélite enzootique du cheval (maladie de Borna)“ ermittelten auf.

Die Veränderungen sind bei allen drei Tierarten als entzündliche, unter wesentlicher Mitbeteiligung von Lymphocyten, aufzufassen. Anhaltspunkte für die Deutung der B.K. als anaphylaktische Erscheinung und für einen ätiologischen Zusammenhang mit der Mondblindheit im Sinne einer fibrinöseitrigen Entzündung konnte ich auf Grund meiner pathologisch-histologischen Befunde an der Retina und Chorioidea bei B.K. und eines Vergleichs mit den für die Mondblindheit

beschriebenen Veränderungen nicht gewinnen. Zudem spricht auch das ganze klinische Bild der B.K. gegen die Auffassung irgendwelcher ursächlicher Zusammenhänge zwischen beiden Krankheiten. Um die Frage der Aetiologie der Mondblindheit und Wechselbeziehungen zur B.K. einwandfrei zu klären, müßten Versuche in immunbiologischer Richtung angestellt werden, dahingehend ob vielleicht ein filtrierbares Virus bei der Mondblindheit eine Rolle spielt, das dem Bornavirus nahe verwandt ist. Nur auf dieser Grundlage könnte eine sichere und einwandfreie Entscheidung der Frage über einen etwaigen Zusammenhang beider Krankheiten hergestellt werden, der indessen nach Maßgabe der histologischen Befunde auszuschließen ist.

D. Schlußsätze.

1. Bei der B.K. kommen außer am Nervus opticus an der Retina und Chorioidea entzündliche Veränderungen ähnlich denen im Gehirn vor.

2. In Ganglienzellen der Retina bornakranker Pferde, Schafe und Kaninchen wurden Joest-Degensche Einschlußkörperchen neben entzündlichen Infiltraten nachgewiesen.

3. In den von mir untersuchten Fällen waren die histologischen Veränderungen an den Augen bornakranker Pferde meist nicht erheblich ausgeprägt. Dagegen waren bei bornakranken Schafen besonders in der Retina ausgedehntere und regelmäßig vorkommende Infiltrate vertreten.

4. Die pathologisch-histologischen Befunde bei der Mondblindheit des Pferdes sind von denen bei B.K. verschieden. Beide Krankheitszustände unterscheiden sich auch in klinischer Hinsicht an den Augen wesentlich voneinander.

5. Die entzündlichen Erscheinungen am Auge bei B.K. sind wahrscheinlich durch Fortleitung des Virus entlang den Nervenfasern der Sehnerven oder vielleicht vom Liquor-Lymphstrom aus sekundär entstanden, ebenso wie die entzündlichen Veränderungen in den peripherischen Nerven.

6. Für die Entstehung der Veränderungen auf anaphylaktischer Grundlage haben meine Untersuchungen Anhaltspunkte nicht ergeben. Ebensowenig liegen sichere Anhaltspunkte für einen ätiologischen Zusammenhang beider Krankheiten vor.

7. Die B.K. ist eine typische Infektionskrankheit, was nach der früheren Ansicht und neueren wissenschaftlichen Untersuchungen auch für die Mondblindheit zutreffen soll.

E. Literatur.

1. **Arndt, H. J.:** Ist die Encéphalite enzootique du cheval als identisch mit der B.K. anzusehen. — Z. f. Inf. Kr. d. Haustiere **29**, 186, (1926),
2. **Bayer, J.:** Tierärztliche Augenheilkunde. 3. Aufl. 1914. 378, 495—559.
3. **Beck, A.:** Beitrag zur enzootischen Encephalitis des Schafes. — Z. f. Inf. Kr. d. Haustiere **28**, 106, (1925).
4. **Beck, A.** und **Frohboese, H.:** Die enzootische Encephalitis des Schafes. — Arch. f. Tierheilkde. **54**, 84 (1926).
5. **Bemmann, H.:** Beitrag zur pathologischen Histologie, postmortalen Diagnose und Pathogenese der seuchenhaften Gehirn-Rückenmarksentzündung (B.K.) der Pferde. — Inaug. Diss. Gießen 1926.
6. **Berrár, M.** und **Manninger, R.:** Untersuchungen über die Aetiologie der Mondblindheit. — Arch. f. Tierheilkde. **59**, 132—158 (1929).
7. **Dobberstein, J.:** Beiträge zur Histopathologie des Gehirns bei der B K. des Pferdes. — Z. f. Inf. Kr. d. Haustiere **33**, 290—305 (1928).
8. **Ernst, W.** und **Hahn, H.:** Uebertragbarkeit der seuchenhaften Gehirn-Rückenmarksentzündung auf kleine Versuchstiere (Kaninchen und Meerschweinchen). — Münch. tierärztl. Wschr. **77**, 46—47 (1926).
9. **Dieselben:** Weitere Beiträge zur B.K. des Pferdes und zur Frage des bösartigen Katarrhalfiebers der Rinder. — Münch. tierärztl. Wschr. **78**, 85—89 (1927).
10. **Fröhner:** Lehrbuch der gerichtlichen Tierheilkde. Berlin 1921, 73—75.
11. **Fröhner-Silbersiepe:** Kompendium der speziellen Chirurgie für Tierärzte, Berlin 1924, 36—38.
12. **Gmelin, W.:** Mondblindheit im Lichte neuerer Forschung. — Arch. f. Tierheilkde. **64**, 245—254 (1931).
13. **Derselbe:** Autorreferat über Mondblindheit der Pferde. — Stuttg. tierärztl. Mschr. **2**, 98 (1931).
14. **Derselbe:** Ueber Mondblindheit des Pferdes. — Münch. med. Wschr. **79**, 167 (1932).
15. **Derselbe:** Die Beziehungen der Mondblindheit zur Kopfkrankheit. Berl. tierärztl. Wschr. **50**, 201—203 (1934).
16. **Gmelin, W.** und **Stock, W.:** Ein Beitrag zur Mondblindheit des Pferdes. — Z. f. Inf. Kr. d. Haustiere **36**, 309 (1929).
17. **Holz, K.:** Ueber das Vorkommen verschiedener Formen von seuchenhafter Gehirn-Rückenmarksentzündung der Pferde in Württemberg. Berl. tierärztl. Wschr. **50**, 454—455 (1934).
18. **Jakob, H.:** Tierärztliche Augenheilkunde Berlin 1920, 409.
19. **Joest, E.:** Untersuchungen über die pathologische Histologie, Pathogenese und postmortale Diagnose der seuchenhaften Gehirn-Rückenmarksentzündung (B.K.) der Pferde. — Z. f. Inf. Kr. d. Haustiere **9**, 1—98 (1911).
20. **Derselbe:** Weitere Untersuchungen über die seuchenhafte Gehirn-Rückenmarksentzündung (B.K.) der Pferde mit besonderer Berücksichtigung des Infektionsweges und der Kerneinschlüsse. — Z. f. Inf. Kr. d. Haustiere **10**, 293—320 (1911).
21. **Derselbe:** Ueber eigentümliche Kerneinschlüsse der Ganglienzellen bei der enzootischen Gehirn-Rückenmarksentzündung der Pferde. Z. f. Inf. Kr. d. Haustiere **6**, 348—356 (1909).

22. **Krause, R.:** Enzyklop. der mikroskopischen Technik. — 3. Aufl. 1926. Bd. I „Auge", 96—134.

23. **Manninger, R.:** Untersuchungen über die Aetiologie der Mondblindheit. — Arch. f. Tierheilkde. **61,** 172 (1930).

24. **Mießner, H.:** Seuchenhafte Gehirn-Rückenmarks-Entzündung der Schafe. — Dtsch. tierärztl. Wschr. **34,** 637—639 (1926).

25. **Möllendorf, v. W.:** Stöhrs Lehrbuch der Histologie des Menschen. 20. Aufl., 410.

26. **Nicolau** und **Galloway:** Etude sur les Septinévrites à ultravirus neurotropes. Ann. Inst. Pasteur **43,** 1, 38—43 (1929).

27. **Pette, H.:** Tierexperimentelle Studien zur Frage der Viruswanderung im Zentralnervensystem. — Dtsch. Z. f. Nervenheilkunde **121,** 157.

28. **Popov, E.:** Prophylaktische Maßnahmen bei der Mondblindheit. Ref. Ellenberger-Schütz Iber. **50,** 529 (1931).

29. **Romeis:** Taschenbuch der mikroskopischen Technik, München 1932 „Auge", S. 645.

30. **Seifried, O.:** Pathologie neurotroper Viruskrankheiten. — Ergebn. d. alig. Pathologie **24,** 554—676.

31. **Seifried, O.** und **Spatz, H.;** Die Ausbreitung der encephalitischen Reaktion bei der B.K. der Pferde und die Beziehungen zu der Encephalitis epidemica, Heine-Medinschen Krankheit und der Lyssa des Menschen. — Z. Neurol. u. Psychiatr. **124,** 307—382 (1930).

32. **Seligmann:** Die mikroskopischen Untersuchungsmethoden des Auges. 3. Aufl., 1912.

33. **Siegfried:** Untersuchungen über die periodische Augenentzündung der Einhufer. — Schweiz. Arch. f. Tierheilkde. **63,** 297 (1921).

34. **Spiegl, A.:** Beitrag zur Pathologie der Gehirn-Krankheit des Schafes. — Z. f. Inf. Kr. d. Haustiere **23,** 153—154 (1922).

35. **Szily, v.:** Anaphylaxie in der Augenheilkunde, Stuttgart 1915, 5, 172.

36. **Woods, A. C.** und **Chesney, A.:** The transmission of periodic ophthalmia by means of a filterable agent. — J. exp. Med. **52,** 637—647 (1930).

37. **Wustmann:** Bewegungsvorgänge im Liquorsystem. — Klin. Wo. **13,** 666—668 (1934).

38. **Zietzschmann, O.:** in Ellenberger: Vergleichende mikroskopische Anatomie der Haustiere, Berlin 1906, 469 „Auge".

39. **Zsovinez, E.:** Der Augapfel des Kaninchens. — Ref. Ellenberger-Schütz Jber. **49,** 69, (1929).

40. **Zürn, J.:** Vergleichende histologische Untersuchungen über die Retina und die Area centralis retinae der Haussäugetiere. — Diss. Leipzig 1902.

41. **Zwick, W.:** Brustseuche und Influenza des Pferdes. In: Fröhner-Zwick: Kompendium der speziellen Pathologie und Therapie. Stuttgart 1932, 171, 174.

42. **Derselbe:** Weitere Beiträge zur Kenntnis der seuchenhaften Gehirn-Rückenmarksentzündung (B.K.) des Pferdes. — Fröhner-Festschrift 407—417, (1928).

43. **Derselbe:** Zur Frage der natürlichen Ansteckungsweise bei B.K. Dtsch. tierärztl. Wschr. **40,** 332—335 (1932).

44. **Zwick, W.** und **Seifried, O.**: Untersuchung über die in Hessen gehäuft auftretende Gehirn-Rückenmarksentzündung (B.K.) des Pferdes. — Berl. tierärztl. Wschr. **40**, 465—471 (1924).

45. **Dieselben**: Infektiöse Gehirn-Rückenmarksentzündung des Pferdes. Hdb. path. Mikroorganismen **9**, 117—144 (1929).

46. **Zwick, W., Seifried, O.** und **Witte, J.**: Weitere Beiträge zur Erforschung der B.K. des Pferdes. — Arch. f. Tierheilkunde **59**, 511—545 (1929).

47. **Dieselben**: Experimentelle Untersuchungen über die seuchenhafte Gehirn-Rückenmarksentzündung (B.K.) der Pferde. — Z. f. Inf. Kr. d. Haustiere **30**, 42 (1927).

48. **Dieselben**: Weitere Untersuchungen über die seuchenhafte Gehirn-Rückenmarksentzündung (B.K.) der Pferde. — Z. f. Inf. Kr. d. Haustiere **32**, 150—185. (1928).

Für die freundliche Ueberlassung der Arbeit und die mir stets gegebenen Anregungen bin ich Herrn Prof. Dr. Zwick sehr zu Dank verpflichtet. Außerdem möchte ich auch Herrn Privatdozenten Dr. Witte und Herrn Assistenten Bert für ihre liebenswürdige Unterstützung bei der Anfertigung der Arbeit und Durchsicht der Schnitte, sowie Frl. Euler für die photographischen Aufnahmen und Zeichnungen meinen verbindlichsten Dank aussprechen.



Abb. 1. Positiver Fall Nr. 5 (Pferd). Schnitt durch die Chorioidea am Uebergang zum Ciliarkörper.
a) erweiterte Kapillare mit Erythrozyten gefüllt,
b) großes Infiltrat mit mononukleären Zellen, teilweise deutlich perivaskulär,
c) Nerv,
d) Pigmentepithel der Netzhaut.

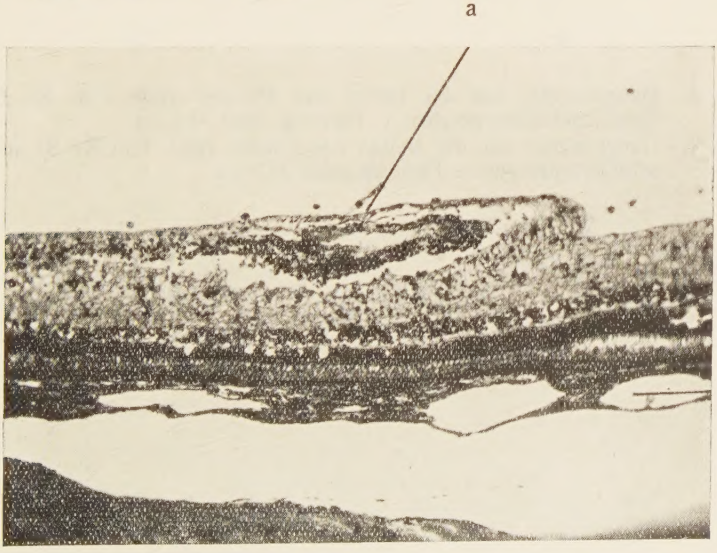

Abb. 2. Positiver Fall Nr. 5 (Schaf). Schnitt wie Abb. 1.
a) perivaskuläres Infiltrat eines Retinalgefäßes,
b) Chorioidea,
c) Sklera.

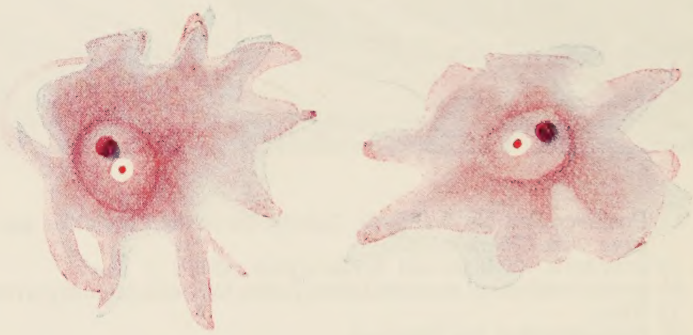

4 3

Abb. 3. Ganglienzelle aus der Retina des Pferdes (pos. Fall Nr. 6) mit Kerneinschlußkörperchen.— Färbung nach M a n n.

Abb. 4. Ganglienzelle aus der Retina des Schafes (pos. Fall Nr. 3) mit Einschlußkörperchen.— Färbung nach M a n n.

Lebenslauf.

Ich wurde am 17. März 1910 in Bühlingen, Kreis Rottweil, als zweiter Sohn des Bauern Marzell Stofer und seiner Ehefrau Pauline, geb. Ackermann, geboren. Nach Besuch des hum. Gymnasiums in Rottweil und der Erlangung des Reifezeugnisses widmete ich mich vom Sommersemester 1929 ab an der Universität München dem Studium der Tierheilkunde. Dort legte ich im Sommer- bzw. Wintersemester 1930/31 die tierärztliche Vorprüfung ab. Vom Wintersemester 1931/32 ab belegte ich die weiteren klinischen Semester an der Universität Gießen, wo ich im Januar 1934 die tierärztliche Staatsprüfung mit Erfolg bestand. Im letzten Semester und nach dem bestandenen Examen war ich mit der Anfertigung dieser Arbeit beschäftigt.